Lane Medical Lib

ÜBER PRIMÄRE

MENSCHLICHE IRISTUBERCULOSE

MIT ERFOLGREICHER

ÜBERIMPFUNG AUF DAS KANINCHEN.

INAUGURAL-DISSERTATION

ZUR

ERLANGUNG DER DOCTORWÜRDE

DER HOHEN MEDICINISCHEN FACULTÄT
ZU GÖTTINGEN

VORGELEGT

VON

ARTHUR COSTA PRUNEDA
AUS CHILE.

BERLIN, 1881.
VERLAG VON HERMANN PETERS
MOHRENSTRASSE 28.

Digitized by the Internet Archive
in 2026

https://archive.org/details/IA40154024_0197

Wenn sich gleich an die Veröffentlichung des ersten in erschöpfender Weise, pathologisch microscopisch dargestellten Falles von Tuberculose der Iris durch Perls*) im Laufe der folgenden 7 Jahre bis heute, zahlreichere Publicationen gleichartiger Erkrankungsformen des menschlichen Auges anschlossen, so fand eine scharf sichtende Kritik aller dieser Fälle doch bald heraus, dass nur eine recht geringe Anzahl derselben in Wirklichkeit den Titel, unter dem sie in der Litteratur eingeführt waren, auch zu führen berechtigt war. Baumgarten**) gebührt das Verdienst, die bis zum Jahre 1878 mitgetheilten Beobachtungen über Iristuberculose (resp. Tuberculose des Auges überhaupt) einer eingehenden Durchmusterung unterworfen zu haben. Von einem fest markirten, zuvörderst klar entwickelten und motivirten Standpunkte aus trennte er chronische Entzündung, Syphilis nnd Tuberculose und rubricirte die bekannt gegebenen Mittheilungen über Iristuberculose, je nachdem sie dem einen oder andern pathologischen Bilde zu entsprechen schienen. Bei dieser scharfen Sichtung glaubte

*) v. Gräfe's Archiv für Ophthalmologie XIX. 1.
**) v. Gräfe's Archiv für Ophthalmologie XXIII, 3 p. 185.

Baumgarten der grösseren Anzahl der bislang unter dem Titel einer Iristuberculose gehenden Publicationen diesen Namen nicht belassen zu dürfen, indem er sie theils unter die einfachen chronischen, theils die syphilitischen Gewebsentzündungen unterbrachte. Nur einige wenige als Iristuberculose beschriebene Fälle liess er in der That als solche bestehen, wenngleich er auch bei diesen noch über die volle Unzweideutigkeit gleichzeitig ein leichtes Bedenken nicht unterdrücken konnte. Seitdem sind die Mittheilungen über die primäre menschliche Iristuberculose spärlicher geworden und mir neben einer Mittheilung Manfredis*), worin sich der Verfasser über die Diagnose „Iristuberculose" selbst etwas reservirt ausspricht, als unzweifelhafter Fall einer solchen nur die Beobachtung von Samelsohn zur Kenntniss gelangt, die derselbe auf der Heidelberger ophthalmologischen Versammlung des Jahres 1879**) den Fachgenossen vortrug.***) Es hat dieser Samelson'sche Fall dadurch ein besonderes Interesse, dass es gelang, durch Ueberimpfung von Geschwulsttheilen der menschlichen entarteten Iris auf Kaninchen, und zwar in die vordere Augenkammer, bei letzteren die gleiche Form von Iristuberculose hervorzurufen, wodurch ein unschätzbares diagnostisches Hülfsmittel gewonnen wird.

Denselben Weg hatte auch schon, bei Gelegenheit der Versuche Hänsell's über Impftuberculose des Auges,

---

*) N. Manfredi Esame anatom. di un piccolo settore di neoplasia iridocigliare e consideraz. critiche per la relat. diagn. di tuberculosi primitiva dell' iride. Con. Tav. Atti della B. Accad. di Scienze lettere ad Arti in Modena. T. XIX, 1879. Referat in Hirschberg's Centralblatt 1880, October, p. 335.

**) Zehender's Bericht über die Heidelberger ophthalmologische Versammlung 1879, p. 71.

***) Ich verweise in Bezug auf genauere Litteraturangabe über die bisher beschriebenen Fälle von Iristuberculose ausser auf Baumgarten's Arbeit noch auf die von Hänsell in v. Gräfe's Archiv für Ophthalmologie XXV, 4, p. 1.

Herr Prof. Leber eingeschlagen, um in einem zweifelhaften Falle von Iritis Gewissheit über deren tuberculöse Natur zu erhalten, wobei aber die zwei zu verschiedenen Zeiten vorgenommenen Impfversuche jedes Mal ein negatives Resultat ergaben.*)

Ich hatte Gelegenheit in der Göttinger Universitäts-Augenklinik einen dem Samelsohn'schen sehr ähnlichen Fall von primärer Iristuberculose zu beobachten, dessen Diagnose ich sowohl durch die microscopische Untersuchung des durch Herrn Professor Leber enucleirten Bulbus verificiren konnte, als auch durch das wohlgelungene Resultat einer Ueberimpfung des degenerirten Irisgewebes in die vordere Augenkammer eines Versuchskaninchens. Ich glaube darum diesen Fall mit vollster Berechtigung unter dem Titel einer primären Iristuberculose in die Litteratur einführen zu dürfen, und bin auch in der glücklichen Lage, demselben gleich noch einen vollwerthigen zweiten anreihen zu können, der in der Augenheilanstalt des Herrn Dr. Steffan in Frankfurt zur Beobachtung gelangte. Den bezüglichen enucleirten Bulbus verdankt die pathologische Sammlung der Göttinger Augenklinik der Güte des Herrn Dr. Steffan selbst. — Ich beginne mit der Darstellung des Göttinger Falles. —

Emma Helbing, 38 Wochen alt, aus Gross-Keula, wurde am Nachmittage des 10. August d. J. nach der Göttinger Augenklinik gebracht, weil sie ein Fell über das linke Auge bekommen habe, das jetzt sich vorzutreiben beginne. Wie lange überhaupt schon das linke Auge erkrankt sei, liess sich nicht erweisen, jedenfalls sei das Kind mit zwei völlig gesunden Augen geboren worden. Als ersten Anfang einer Veränderung im linken Auge hätten die Angehörigen ein gelbes Fleckchen auf der äusseren Hälfte des „blauen im Auge" bemerkt, das sich immer mehr vergrössert habe, so dass schliesslich der „Stern" ganz trüb geworden sei, wie wenn ein Fell auf dem Auge läge. Erst seit nun 8 Tagen treibe sich das

*) Vergl. dieses Archiv XXV, 4. S. 6—9, S. 30, S. 276—279.

Auge an einer Stelle vor. Sonst sei das Kind gesund, habe auch bisher keinerlei Allgemeinkrankheiten gehabt. Die Mutter des Kindes sei wenige Wochen nach der Geburt desselben, nach starken Nachtschweissen, unter beständigem Husten und zunehmender Schwäche „an der Abzehrung" gestorben. —

Ueber den Status des kranken Auges der Kleinen finde ich im klinischen Journal Folgendes notirt:

Links: eitrige Iridocyclitis mit Ectasie der Ciliargegend, vermuthlich tuberculöser Natur; vordere Kammer, namentlich im Bereich der Pupille und lateralwärts mit eitrigem Exsudat erfüllt; neben dem äusseren Hornhautrande ein gelblicher Buckel. Mässiger Reizzustand.

Herr Professor Leber entschloss sich sofort den Bulbus zu enucleiren, da an eine Rückbildung der besonders unter Berücksichtigung des wohl an Phthisis erfolgten Todes der Mutter, mit höchster Wahrscheinlichkeit als tuberculös angenommenen Augenaffection des Kindes, nicht gut zu denken war. So wurde denn schon am folgenden Tage nach der sofortigen Aufnahme des Kindes in die Klinik das linke Auge entfernt. Der eben extirpirte Bulbus wurde mit Alcohol absolutus abgespült, um seine Oberfläche gehörig zu reinigen und nachdem ein Versuch mit Pravaz'scher Spritze etwas käsig-eitrige Substanz aus der vorderen Kammer behufs Ueberimpfung auf ein Kaninchen abzusaugen, misslungen war, die Cornea angeschnitten und etwas der dicken gelben nun zu Tage tretenden Masse aus der vorderen Augenkammer entleert; ein Theil dieses käseartigen Breies wurde mit $^3/_4$ % Chlornatriumlösung angerührt und mittelst feinster Stichkanüle und Spritze einem Kaninchen in die vordere Kammer des einen Auges injicirt. In die vordere Kammer des anderen Auges wurde ein etwa 2 mm im Quadrat grosses, festeres Stückchen der die vordere Kammer des enucleirten Kinderauges anfüllenden Masse, eingebracht, indem es durch eine mit der Lanze angelegte Hornhautwunde in die vordere Augenkammer des Versuchsthieres hineingeschoben wurde. Die Impfung wurde natürlich unter strengster Anwendung antiseptischer Cautelen vorgenommen. —

Der Impfung folgte zunächst gar keine Reaction; binnen wenigen Tagen waren die mit Chlornatriumlösung fein zerriebenen Massen in dem Versuchsauge spurlos resorbirt; das Gewebsstückchen in dem zweiten Auge verkleinerte sich lang-

sam, täglich, ohne jede Reizerscheinung, doch war es noch nach 3 bis 4 Wochen nicht ganz verschwunden.

Ueberhaupt konnte sein völliges Verschwinden nicht beobachtet werden, weil circa nach 5 Wochen vom Tage der Impfung an, in der nächsten Umgebung des Impfüberrestes, nach vorgängiger partieller Gefässinjection der albinotischen Iris kleine weissgraue Knötchen entstanden, die bald rapid wachsend, den Rest des etwa noch vorhandenen Impfstückchens überwucherten und schliesslich gegen die Hornhaut andrängend auch diese in Mitleidenschaft zogen, so dass eine weitere Beurtheilung dessen, was inzwischen aus dem geimpften Stück geworden war, unmöglich wurde. Schliesslich bedeckte sich die ganze Iris mit weissgrauen, theils am Pupillarrande, theils mitten aus der Irisoberfläche aufschiessenden Knötchen, die endlich confluirend die vordere Kammer ganz mit ihrer Wucherung anfüllten, während auch in der Hornhaut, und zwar besonders an der von dem Lanzenschnitt herrührenden Narbe (wohl durch directe Infection bei Einführung des Impfmaterials) eine Menge kleiner, miliarer Knötchen von weissgraner Farbe erschienen, durch deren Confluiren an dieser Stelle ein circa erbsengrosser grauer Cornealtumor entstand.

An dem zweiten Versuchsauge erschien das erste runde Irisknötchen am 20. Tage nach der Injection der Impfmasse am Pupillarrande nach vorhergegangener ganz circumscripter Gefässinjection der nach dieser Stelle hinziehenden Irisgefässe; die Knötchen vermehrten sich schnell in der gleichen Weise, so dass fast täglich einige neu entstandene beobachtet werden konnten. Das Auge wurde etwa 10 Tage nach Erscheinen des ersten Irisknötchens enucleirt, um zur baldigen microscopischen Untersuchung verwerthbar zu sein. — Ich lasse das Resultat dieser Untersuchung hier zunächst folgen. Das betreffende Auge war in Müller'scher Flüssigkeit erhärtet; die Iris später gesondert, nach Auswaschen in destillirtem Wasser, in absolutem Alcohol schnittfähig gemacht und microscopisch untersucht. Das Irisgewebe zeigte sich nun reichlich von rundlichen Heerden durchsetzt, die an Grösse verschieden, auch in ihrer Structur ein differentes Verhalten zeigten. Die kleinsten der knötchenförmigen Gebilde bestanden aus dicht gehäuften Rundzellen, deren centrale Parthien von grösseren, polygonalen Zellelementen gebildet wurden, während das eigentliche Centrum des ganzen Heerdes eine structurlose, feinstkörnige, theil-

weise stark glänzende Masse einnahm; solche kleinste Heerde lagen in das Irisgewebe eingebettet, ohne über die Oberfläche der Iris zu prominiren; je grösser die Heerde waren, desto mehr ragten sie über die Irisoberfläche hervor. Vom eigentlichen Irisgewebe war natürlich an der Stelle, die die Heerde einnahmen, nichts zu erkennen; in der nächsten Umgebung der Heerde war es mehr oder weniger stark von Rundzellen infiltrirt. In den grösseren und grössten Knötchen bildete das Centrum desselben eine stark glänzende, käsige Masse. Riesenzellen fand ich in den Gebilden nicht. Trotzdem besteht wohl nicht der geringste Zweifel an der tuberculösen Natur dieser in die Iris eingelagerten Heerde; die miliaren Knötchen tragen in Form, Zellaufbau und centraler Gewebsverkäsung die characteristischen Merkmale der tuberculösen Structur an sich. Riesenzellen werden bekanntlich öfters in den Tuberkeln der Kaninchen vermisst. —

Schon durch diesen Erfolg der Kaninchenimpfung war die für den enucleirten Bulbus der kleinen Emma Helbing gestellte Diagnose als richtig anzuerkennen, und von der microscopischen Untersuchung dieses Bulbus nur die weitere Bestätigung derselben zu erwarten. Diese lieferte die genauere Untersuchung nun in der That, wie ich durch die Beschreibung des betreffenden Befundes mir nun zu erläutern gestatten werde.

Vorausschicken möchte ich noch, dass der Bulbus in Müller'scher Flüssigkeit erhärtet, dann im horizontalen Meridian durchschnitten war. Die Bulbushälften wurden in toto in Carmin gefärbt, entwässert und in Paraffin-Vaseline eingebettet. Die dann angefertigten Schnitte, durch eine ganze Bulbushälfte gelegt, gewährten auch topographisch den vollkommensten Ueberblick über sämmtliche Veränderungen des Auges.

Die macroscopische Untersuchung des noch uneröffneten Bulbus ergab folgenden Befund: Die Grösse des extirpirten Auges war eine normale, dem Alter des Kindes entsprechende; seine Form zeigte in dem hintern Abschnitte nichts Abnormes, wohl aber war sie in dem vordern, dem Cornealgebiete entsprechenden, verändert (Siehe Fig. 1). Die Hornhautkrümmung zeigte sich nämlich insofern unregelmässig, als sie in

den zwei medialen Dritteln von gewöhnlicher Wölbung, in dem lateralen eine Hervorbuchtung von etwa stark Erbsengrösse zeigte. Gleichzeitig war die Hornhaut an dieser Stelle so verdünnt, dass sie intra vitam dicht vor der Perforation gestanden haben musste. Die Farbe der Cornea des frisch enucleirten Bulbus war im Allgemeinen grau, nur in dem prominenten Theile hatte sie einen deutlich gelben Schimmer. Von Iris und Pupille war durch die mit gelblichen Massen angefüllte vordere Kammer hindurch absolut nichts zu sehen. Die äussere Corneal-Oberfläche schien leicht rauh, feinst gestippt und eine pannöse Gefässentwickelung von zartestem Caliber liess sich

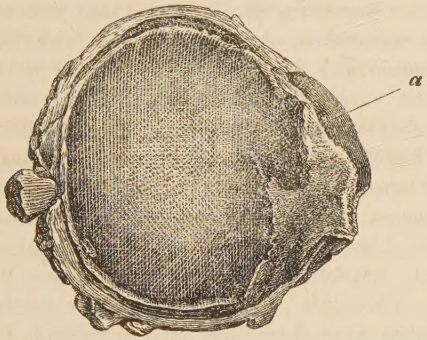

an dem ganzen Hornhautrande erkennen. — Der Bulbus wurde nun also im horizontalen Meridian durchschnitten; der Befund des eröffneten Auges war folgender: Cornea im Allgemeinen leicht verdickt. Nur an der Stelle der Prominenz war sie, wie sich das schon von Aussen wahrnehmen liess, beträchtlich verdünnt, so dass nur noch wenige Schichten der Hornhaut selbst vorhanden schienen; diese verdünnte Hornhautparthie wurde von einer compacten käsigen Masse, von welcher weiter unten die Rede sein wird, die ihr aufs innigste anlag, hervorgetrieben, wodurch der oben erwähnte erbsengrosse Tumor am lateralen Rande bedingt wurde. Sonst war die hintere Hornhautwand frei. Die vordere Augenkammer war zum bei weitem grössten Theile von derselben käsigen Masse angefüllt, die die verdünnte Cornealparthie vorgebuckelt hatte, so dass von einer vordern Augenkammer eigentlich nur für eine sehr beschränkte

Stelle (Fig. a.) die Rede sein konnte. Die Iris selbst war in ihrer lateralen Hälfte so total in eine dicke käsige Masse verwandelt, dass sie als Iris eigentlich gar nicht bezeichnet werden kann; die sie ersetzende Masse hing nach vorn continuirlich mit dem Käsebrei zusammen, der die vordere Augenkammer anfüllte, nach hinten begrenzten sie noch erhaltene Reste des Uvealpigmentes. Der Ciliarkörper dieser Seite war nur eben noch andeutungsweise der Form nach als solcher aufzufinden; auch er schien in Geschwulstmasse aufgegangen zu sein. — Von Pupille war nichts zu entdecken: die Geschwulstmasse hatte sie vollständig überwuchert und ging unter mässiger Dickenabnahme in die mediale Irishälfte allmälig über; dabei hatte die wuchernde Masse nach hinten doch die Linse aus ihrer normalen Lage gedrängt und sie ein Stück medialwärts verschoben. An der medialen Irishälfte liess sich die Zusammensetzung aus zwei differenten Schichten deutlich erkennen: die vorderste und dickste nahezu vollkommen der hintern Hornhautwand anliegend, war gelblich käsige Geschwulstmasse, die hintere, der vordern Linsenfläche anliegend, wurde von dem hintern, scheinbar unveränderten, Irispigment gebildet. Der Ciliarkörper dieser Seite war macroscopisch nicht verändert. Die Linse selbst, ausser der Anomalie der Lage, schien intact. Glaskörper, leicht von geronnener Masse durchsetzt, trüb. Choroidea, Retina und Sehnerv zeigten weder in ihrem Aussehen noch ihrer Lage eine auffallende Veränderung.

Die microscopische Untersuchung ergab nun:

In der Hornhaut findet sich eine reichliche Infiltration von Rundzellen; diese letzteren stehen am dichtesten in den hintersten der vordern Kammer zugekehrten Schichten, wo die den Kammerraum anfüllende Masse den continuirlichen Uebergang zu dem degenerirten Irisgewebe vermittelt. Eigentlich tuberculöse Infiltration findet sich in der Hornhaut nicht, weder Knötchen, die Riesenzellen enthalten, noch Riesenzellen allein. Dagegen sind die Hornhautlamellen durch die Menge der auftretenden Rundzellen vielfach auseinander gedrängt. Von dem Hornhautscheitel ab, an der ganzen innern Hälfte der Hornhaut, lässt sich auch die Membrana Descemeti wieder erkennen, von der in der ganzen lateralen Hälfte keine Spur aufzufinden ist. Ausserdem ist bemerkenswerth die Verdickung und hochgradige Unregelmässigkeit der Zellelemente des vor-

dern Corneal-Epithels. Endlich zeigt sich eine mässige Gefässentwickelung in dem Hornhautgewebe selbst, die vom Hornhautrande ihren Anfang nimmt. Auch die Conjunctiva resp. das Subconjunctivalgewebe in der Nähe des Hornhautrandes und die angrenzende Sclera sind bei reichlicher Gefässentwickelung ganz dicht von Rundzellen infiltrirt.

Die Hauptveränderungen der Iris betroffen ihre laterale Hälfte. Vom eigentlichen Irisgewebe ist hier nichts zu erkennen, sondern seine Stelle wird von einer dichten Rundzellenanhäufung eingenommen, in welcher eine ausserordentliche Menge distincte runde vollkommen scharf von einander abgegrenzte Heerde eingebettet sind.

Diese die Iris darstellende Wucherung grenzt nach vorn dicht an die Hornhaut, stellenweise continuirlich mit ihr zusammenhängend und geht, wie schon in der macroscopischen Beschreibung erwähnt wurde, schliesslich schmaler werdend, in eine gleichartige Veränderung der medialen Irishälfte über.

Was die genaueren microscopischen Verhältnisse dieses entarteten Gewebes der Iris anbetrifft, so findet sich als Grundgewebe, wie gesagt, eine massenhafte Anhäufung von Rundzellen, zwischen denen hier und da Spindelzellen als Reste normaler Iris erscheinen. In diesem Grundgewebe sind nun eine Anzahl grösserer und kleinerer runder Gebilde eingelagert, mehr oder weniger scharf von der Umgebung abgegrenzt. Die feinere Structur dieser runden Heerde ist eine exquisit tuberculöse: das Centrum wird zum Theil von einer oder mehreren typischen Riesenzellen mit vielen, meistens randständigen Kernen versehen (es liessen sich in einigen über 25 deutlich erkennen) eingenommen; das Protoplasma dieser Zellen, die zahlreiche Ausläufer haben, ist fein gekörnt. Ein zartes Netzwerk fasriger Structur bildet die Grundlage des ganzen Heerdes, in dessen Maschenwerk epitheloide und Rundzellen, erstere centraler, letztere peripherer eingelagert sind. Nicht immer bildet eine wohlentwickelte Riesenzelle das Centrum des Heerdes; hier und da sehen die Riesenzellen nicht feinkörnig, sondern mehr gleichmässig, homogen glänzend aus, ohne oder mit kaum noch erkennbaren Kernen, endlich zeigen einzelne der Heerde in ihrem Centrum eine stark glänzende, formlose, zerfallende käsige Masse, um welche die übrigen Zellelemente des Tuberkels aufgebaut sind. Endlich ist noch bemerkenswerth, dass

runde, scharf gegen das umgebende Grundgewebe abgesetzte Heerde gefunden wurden, deren Mitte zwei Riesenzellen einnahmen, deren Fortsätze sich unter einander vielfach verflochten.

Die Zahl der Irispigmentzellen ist sehr vermindert und die, welche noch vorhanden sind, befinden sich in einem hochgradig atrophischen Zustande. —

Die pathologischen Veränderungen der Iris sind am wenigsten stark in der Gegend des Ciliarkörpers, wenngleich ein Theil der Ciliarfortsätze der benachbarten tuberculösen Wucherung weichen musste und in dieselbe aufgegangen ist. Einige andere aber sind in der Form gut erhalten, allerdings dicht von Rundzellen infiltrirt, ohne dass jedoch von tuberculöser Entartung, welche in dem angrenzenden Iristheil so reichlich vorhanden ist, die Rede sein kann. Der Ciliarmuskel ist grösstentheils normal; nur der vorderste Theil seines Ansatzes an der Corneo-Scleralgrenze verschwindet in der hier schon nicht unbeträchtlichen Neubildung; aber auch das intermuskuläre Gewebe, besonders in seinem vordern Abschnitte ist immerhin reichlich mit Rundzellen durchsetzt.

Das zunächst an die Corneo-Scleralgrenze angrenzende Gewebe der Sclera ist ebenfalls mit Rundzellen infiltrirt. Diese Infiltration nimmt aber nach hinten bald ab. Die Choroidea der lateralen Bulbushälfte ist in ihrer ganzen Ausdehnung bis zum Papillenrande stark von Rundzellen durchsetzt, welche stellenweise zu rundlichen Heerden, besonders auffallend in der Nähe der Gefässe, vereinigt sind. Auch ist eine entschiedene Verdickung des Adventitialgewebes der Aderhautgefässe sichtbar. Nur an einer einzigen Stelle gelang es, ein nach der Netzhaut hin prominirendes rundes Knötchen nachzuweisen, das, von der Choroidea ausgehend, das Pigmentepithel aufgehoben und vor sich hergetrieben hatte, bei gleichzeitiger deutlich bemerkbarer Atrophie der am Scheitel der Prominenz gelegenen Theile des Pigmentes und bei stärkerer Anhäufung der Pigmentzellen an der Basis des Heerdes. Die Form des Knötchens erweckte durchaus den Verdacht auf einen Tuberkel; doch gelang es, wegen des grade hier etwas stärkeren Schnittes nicht, den microscopischen Nachweis der tuberculösen Natur des Knötchens durch die Beschaffenheit und Form der dasselbe zusammensetzenden Zellen zu führen; so muss es zweifelhaft bleiben, ob das beschriebene Knötchen

nur einen entzündlichen oder einen tuberculösen Heerd darstellte. — Wegen der sonst in der ganzen Choroidea durchaus mangelnden Riesenzellen und wegen Abwesenheit aller sonstigen auf tuberculöse Veränderung der Membran verdächtiger Zellenelemente, ist es wahrscheinlicher, dass dieser Heerd doch als einfach entzündlich aufzufassen ist, wobei auch noch die Anhäufung des Pigments an der Basis des Heerdes für die entzündliche Natur desselben zu sprechen scheint. Diese Pigmentanhäufung am Rande des Heerdes nämlich ist, wie bekannt, bei Tuberkeln der Aderhaut nicht gewöhnlich, sondern hier zeigt sich allmähliger Uebergang pathologisch umgewandelter in normale Pigmentepithelien von dem Scheitel nach der Basis des Tuberkels hin.

Die Retina ist im Ganzen und Grossen nur mässig verändert. Eine geringe Infiltration, vorzugsweise der innern Netzhautschichten mit Rundzellen bei gleichzeitiger geringer Wucherung des Retinalstützgewebes ist als die einzige Veränderung nachzuweisen, die sich dann in abnehmender Intensität nach der Papille hin in der Netzhaut vorfindet. Am stärksten mit Rundzellen infiltrirt ist die Pars ciliaris retinae; ferner zeigen sich in der nächsten Nähe der Ora serrata Veränderungen, die zunächst auf einer starken Infiltration aller Netzhautschichten mit Rundzellen bei gleichzeitiger Wucherung des Bindegewebestützapparates sowie der äusseren und inneren Körnerschichten beruhen.

Die Wucherung in den letzteren ist an einigen circumscripten Stellen besonders erheblich; äussere und innere Körnerschicht verschmelzen hier mit einander unter Verdrängung der Zwischen-Körnerschicht zu runden weit über das Niveau der angrenzenden kaum veränderten Netzhaut prominirenden Knoten.

In diesen knotenförmigen Anschwellungen irgend ein Element zu finden, das auf eine tuberculöse Natur derselben hindeutete, gelang nicht. So müssen wohl auch diese Netzhautknötchen gleich den vorher beschriebenen Aderhautheerden als entzündlicher Natur aufgefasst werden.

Ueber die Stäbchen- und Zapfenschicht lässt sich grade an dieser Stelle nichts aussagen, da sie hier, wie in der nächsten Umgebung der Heerde, zum Theil abgefallen oder nur ganz rudimentär an den Schnitten erhalten waren. Von solchen stehen gebliebenen Rudimenten in der Nähe des Entzündungs-

heerdes ist zu bemerken, dass die Zapfen stark gewuchert waren, so dass die zugehörigen Zapfenkörner aus der äussern Körnerschicht durch die Limitans externa herausgewachsen waren, so dass man den Eindruck eines kernhaltigen Zapfeninnengliedes erhielt.*)

Der Glaskörper zeigt sich reichlich und ganz besonders stark in seinen vordersten Parthien von Rundzellen durchsetzt, während gleichzeitig die dem Glaskörper selbst normalerweise angehörenden Zellen (vacuolenhaltig mit zwei und mehr Fortsätzen und mit zwei oder mehreren Kernen) vielfach angetroffen werden. Die Zellenausläufer dieser letzteren Zellen anastomosiren häufig mit einander.

Die tuberculöse Wucherung, die an die Stelle der lateralen Irishälfte getreten ist, hat die Linse, wie oben erwähnt, medialwärts verschoben und umgiebt diese theilweise wallartig. Trotzdem zeigt sich die Linse ungetrübt und vollkommen normal, ebenso die Linsenkapsel unverändert mit wohl erhaltenem Kapselepithel. —

Was nun die mediale Hälfte des Auges und im Speciellen den medialen Iristheil anlangt, der macroscopisch wenigstens als Iris noch annäherungsweise zu erkennen war, so lassen sich in ihm mehr die Stadien der beginnenden tuberculösen Erkrankung bemerken.

Die Iriswurzel ist dicht von Rundzellen durchsetzt und zeigt hier und da einen kleinen Riesenzellentuberkel, doch ist die Verdickung der Iris durch die tuberculöse Einlagerung eine mässige. Die Zellen des Pigmentbelages an der hinteren Fläche sind in den dem Pupillarrande näheren Parthien deutlich körnig zerfallen, weiter hinten aber zum Theil intact.

Vom eigentlichen Irisstroma ist ein Rest in vereinzelten mehr oder weniger atrophischen Stern- resp. Spindelzellen und Faserelementen noch erkennbar. — Je näher dem frühern Pupillarrande, desto mehr verdickt sich die Iris und zwar durch immer reichlicher werdende Infiltration nicht nur mit Rundzellen, sondern auch mit Knoten und Knötchen, welche das charakteristische Bild der Miliartuberkel zeigen. Diese tuberculöse Degeneration geht, wie erläutert, in die grosse tuberculöse Wucherung der lateralen Irishälfte continuirlich

*) cfr. Deutschmann in v. Gräfe's Archiv für Ophthalmologie XXV. 3, p. 167.

über und so wird auch die Stelle des Pupillargebietes durch sie ausgefüllt.

Der Ciliarmuskel ist mässig mit Rundzellen infiltrirt, ebenso die Ciliarfortsätze der medialen Bulbushälfte, deren Pigmentbelag auch ziemlich atrophisch und im Schwund begriffen ist. Die Form des Ciliarkörpers dieser Seite ist gut erhalten.

Die Infiltration der Choroidea nach rückwärts von dem Ciliarkörper ist sowie das Verhalten der angrenzenden Netzhaut- und Glaskörperparthien denen der andern Seite entsprechend und unterscheidet sich ihr Verhalten nur durch etwas geringere Intensität der entzündlichen Erscheinungen von dem der andern Bulbushälfte.

Hinzuzufügen bleibt noch, dass die tuberculöse Iris wenigstens an der Stelle der stärksten Entartung grösstentheils gefässlos ist. In den weniger veränderten Theilen, hie und da aber auch, wenngleich selten in den hochgradig degenerirten lassen sich mässig mit Blut gefüllte gut erhaltene Gefässe erkennen, an denen selbst nichts pathologisches wahrzunehmen ist.

Der Schlemm'sche Canal ist offen.

Der Sehnerv ist in der allernächsten Nähe der Papille leicht entzündlich infiltrirt.

So viel über das Resultat der genauen microscopischen Untersuchung des Auges der kleinen Emma Helbing. Ich schliesse hieran gleich den Befund des von Herrn Dr. Steffan der Göttinger pathologischen Augensammlung gütigst überlassenen Bulbus an, um später an beide Befunde gemeinsam die hergehörigen epicritischen Bemerkungen anzureihen.

Einer brieflichen Mittheilung des Herrn Dr. Steffan verdanke ich die folgenden krankengeschichtlichen Notizen des besagten Falles:

„Die erste Vorstellung des damals 4 Monate alten Franz Messner fand 10. Januar 1880 statt: Iritis des betreffenden Auges mit zahlreich in das entzündete Gewebe eingestreuten schiefergrauen Knötchen. Da ein unbedeutender Hautausschlag nachweisbar ist, so wird zunächst an Syphilis hereditaria gedacht, obwohl die Eltern zur Zeit gesund sind und bei ihnen von Syphilis nichts zu finden ist. Behandlung: regelrechte

Schmierkur und dann Kaliumjodat. Erfolg dieser Kur = 0. Die Krankheit geht unaufhaltsam weiter: geschwulstartige Neubildungen wachsen aus der Irisoberfläche hervor und drängen gegen die Hornhaut an, zugleich buchtet sich die Ciliarkörpergegend temporalwärts vor und ein Durchbruch droht. In diesem Moment gelingt es, die Zustimmung der Eltern zur Enucleation zu erlangen, die am 16. März ausgeführt wird. Die Heilung geht normal von Statten und das Kind bleibt bis vor wenigen Wochen (dieser Bericht ist vom 9. September) gesund. Zu dieser Zeit starb das Kind rasch unter Krämpfen, die die Eltern dem Zahngeschäft zuschreiben. Leider ist das Kind nicht hier, sondern auswärts gestorben; wahrscheinlich wohl an einer acuten tuberculösen Basilar-meningitis."

Der in Müller'scher Flüssigkeit gut erhärtete Bulbus wurde im horizontalen Meridian durchschnitten und nach Totalfärbung der Balbushälften einer genauen microscopischen Untersuchung unterworfen. Der Befund ist mit wenig Abweichungen der gleiche, wie an dem ausführlich beschriebenen Auge der kleinen Emma Helbing; ich darf deshalb mich kurz fassen und nur im Abrisse schildern, was ich gefunden habe.

Iris und Ciliarkörper haben im Allgemeinen grosse Aehnlichkeit mit denen des beschriebenen Auges, nur ist die tuberculöse Entartung derselben noch vollkommener. Der Process ist eben im Ganzen etwas weiter vorgeschritten und deshalb auch die einzelnen Tuberkel viel mehr von der Verkäsung ergriffen. Die Hornhautveränderung ist im Ganzen gleichfalls wie in dem andern Falle, nur ist hier offenbar wegen der weiteren Ausbreitung des Processes die Cornea sowohl stärker mit Rundzellen infiltrirt als auch die tuberculöse Infiltration direct von dem Hornhautrande auf die Hornhaut selbst weiter gekrochen, so dass, zwischen den Hornhautlamellen eingedrängt, typische Tuberkel erscheinen; indess findet sich diese tuberculöse Infiltration der Cornea nicht nur als directe Fortpflanzung in der Continuität von der Iris her; sondern auch in etwas weiterer Entfernung, da wo nicht direct tuberculöse Iris der Hornhaut anliegt, findet sich mitten in sonst gesunden Geweben ein typischer Miliar-Tuberkel mit Riesenzelle zwischen Membrana Descemeti und eigentlicher Hornhautsubstanz eingeschoben.

Choroidea und Retina sind bis zur Papille hin entzündlich, d. h. reichlich mit Rundzellen infiltrirt, die ab und zu

zu kleinen Heerden von meist elipsoider Form zusammentreten. Die Netzhaut ist fast in ihrer ganzen Ausdehnung durch einen feinen Streifen in der Erhärtungsflüssigkeit geronnenen Exsudats von der Aderhaut abgelöst.

Die Papille, nicht geschwollen, ist reichlich von Rundzellen durchsetzt.

Im Allgemeinen ist dieser Fall dem unserigen ganz ausserordentlich ähnlich; es handelt sich auch hier offenbar um eine genuine Iristuberculose, die nur schon weitere Fortschritte gemacht hat, als die unserige.

Es dürfte nach Mittheilung der Befunde, die die beiden zur Untersuchung gelangten Bulbi geliefert haben, wohl kaum zweifelhaft erscheinen, dass wir es in beiden Fallen mit einer echten Tuberculose der Iris zu thun haben. Beide Fälle zeigen das Gleiche für Tuberculose characteristische pathologisch anatomische Bild, das auch Baumgarten, der wohl das am meisten skeptische Verhalten bewahrt, gelten lassen dürfte. Neben der aus miliaren Heerden zusammengesetzten Wucherung, welche Heerde mit centraler, randstägdige Kerne aufweisender Riesenzelle, feinfaserigem Gerüst und eingelagerten epitheloiden und Rundzellen den Typus eines frischeren Tubercelknotens darstellen, finden sich weiter die verschiedensten Stadien des käsigen Zerfalles einzelner Knoten, welche Gewebsverkäsung neben den anderen noch nicht regressiven Theilen der Wucherung gerade auch von Baumgarten als unbedingte Erfordernisse für die Anerkennung der tuberculösen Natur hingestellt wurden. — Dazu kommen bei Fall 1 noch zwei andere Momente, die die Richtigkeit der auf Tuberculose gestellten Diagnose nicht anzuzweifeln gestatten; das ist einmal die gelungene Ueberimpfung auf das Kaninchen, dann die hereditäre Belastung des betreffenden Kindes. Was die gelungene Ueberimpfung der Tuberculose auf das Auge des Versuchsthieres anlangt, so würde sie allein schon, wenn wir uns an die neuerdings von Cohnheim aufgestellten Merkmale für Tuberculose

halten, ganz abgesehen von dem anatomischen Befunde der Wucherung, der das Impfmaterial entstammte, die Auffassung der Letzteren als Tuberculose rechtfertigen. Cohnheim hält gerade diese Infectiosität der fraglichen Degeneration für das Characteristicum ihrer tuberculösen Natur.

Weiter wurde constatirt, dass die Mutter des Kindes im Anschluss an das Wochenbett mit Husten und Auswurf erkrankte und hochgradig abgemagert schon nach wenigen Wochen „an der Abzehrung" verstarb; hereditär tuberculöse Belastung des Kindes darf danach mit höchstgradiger Wahrscheinlichkeit, auch wenn durch keinen Arzt die Diagnose „Abzehrung" weiter sich bekräftigen liess, angenommen werden.

Bei Fall 2 muss neben der klinischen Beobachtung, die die Ausbildung des ganzes Processes, aus ursprünglichen in das Irisgewebe disseminirten Knötchen entstehen sah, und neben dem Ergebnisse der pathologisch-anatomischen Untersuchung als weiteres bestätigendes Moment für die Richtigkeit der Auffassung auch dieses Falles, als „Tuberculose der Iris" noch der unter Convulsionen, die wahrscheinlich auf basilar-meningitis bezogen werden dürfen, eingetretene Tod des Kindes herangezogen werden, wenngleich dieses Moment, ebenso wie das an „Abzehrung" erfolgte Ende der Mutter der kleinen Emma Helbing (Fall 1) nur als „höchstwahrscheinliche" die Diagnose der Irisentartung unterstützende Factoren eingeführt werden sollen.

Irgend welche in klinischer Hinsicht besonders werthvolle oder neue Schlüsse lassen sich aus meinen zwei Beobachtungen nicht ziehen; denn so hochgradig degenerirte Augen würde der Kliniker, auch wenn er die Diagnose nicht auf „Iristuberculose," sondern auf „eitrige oder käsige Iridocyklitis" stellte, für krank und das Allgemeinbefinden eines zarten Kindes schädigend genug ansehen, um ihre rechtzeitige Entfernung für indicirt zu halten. —

Hervorheben möchte ich nur noch, was aber auch sonst die klinische Beobachtung gezeigt hat, dass nach den Resultaten der anatomischen Untersuchung der Beginn des Erkrankungsprocesses nicht in die Ciliargegend, sondern in die Mitte der Irisfläche, näher dem Pupillarrande verlegt werden muss. —

In wie weit eine solche „genuine Iristuberculose" wirklich als Local-Tuberculose etwa gleich dem tuberculösen Gelenkfungus aufzufassen ist, darüber dürfte man wohl erst nach Ansammlung eines reichhaltigen Beobachtungsmaterials ein einigermassen massgebendes Urtheil abzugeben im Stande sein. Dass diese Tuberculose ohne sonstiges Anzeichen tuberculöser Erkrankung des Organismus bestehen kann, zeigen auch unsere beiden Fälle; beide Kinder waren zur Zeit der Augenerkrankung sonst gesund. Ob aber nicht, wie in Fall 2 die Entartung der Iris nur ein Vorläufer tuberculöser Erkrankung auch anderer Organe sein mag, muss bei Fall 1 einer weiteren Beobachtung noch vorbehalten bleiben, ebenso muss dahin gestellt bleiben, ob nicht eine Iristuberculose als Primärerkrankung ohne sonstige gleichzeitige Infection des Gesammtorganismus vorausgesetzt, zur Allgemeininfection des letzteren die Veranlassung geben kann. Das Thierexperiment — Erzeugung von Impftuberculose der Iris bei Kaninchen — hat gelehrt, dass Allgemeininfection vom Auge aus durchaus nicht zu den Seltenheiten gehört.

Zum Schlusse sage ich Herrn Privatdocenten Dr. Deutschmann für die Anregung zu dieser Arbeit, sowie die mir bei der Anfertigung derselben gewährte Unterstützung meinen besten Dank.

Berlin, Druck von W. Büxenstein.